



РЕЗУЛЬТАТЫ ДИФФЕРЕНЦИРОВАННОГО ХИРУРГИЧЕСКОГО ЛЕЧЕНИЯ ПАЦИЕНТОВ ПОЖИЛОГО И СТАРЧЕСКОГО ВОЗРАСТА С ЛАТЕРАЛЬНЫМ СТЕНОЗОМ ПОЗВОНОЧНОГО КАНАЛА НА ПОЯСНИЧНОМ УРОВНЕ

В.С. Климов¹, Р.В. Халепа¹, И.И. Василенко¹, Е.В. Конев¹, Е.В. Амелина²

¹Федеральный центр нейрохирургии, Новосибирск, Россия

²Институт вычислительных технологий СО РАН, Новосибирск, Россия

Цель исследования. Анализ результатов дифференцированного хирургического лечения пациентов пожилого и старческого возраста с латеральным стенозом позвоночного канала на поясничном уровне.

Материал и методы. Прооперированы 95 пациентов с клиникой компрессии корешка и болью в спине. Анализ и комплексную оценку результатов лечения проводили в двух группах: группа 1 — 79 (84,15 %) пациентов с клиникой компрессии корешка на фоне латерального стеноза позвоночного канала без нестабильности позвоночно-двигательного сегмента; группа 2 — 16 (15,85 %) пациентов с клинически значимым латеральным стенозом позвоночного канала на поясничном уровне с клиникой компрессии одного корешка и выраженным болевым вертебральным синдромом, обусловленным нестабильностью позвоночно-двигательного сегмента. Оценивали клинико-неврологический статус, проводили анкетирование (ВАШ, ODI, SF-36). По данным СКТ и функциональной рентгенографии оценивали изменения угла и глубины корешкового латерального кармана, нестабильности позвоночно-двигательного сегмента.

Результаты. Латеральный стеноз у пациентов пожилого и старческого возраста в 47,2 % случаев представлен комбинацией компримирующих факторов. Увеличение угла латерального корешкового кармана до 30–40° и глубины кармана до 5 мм привело к уменьшению болевого синдрома в ноге, спине, улучшению качества жизни.

Заключение. Применение дифференцированной хирургической тактики лечения, основанной на выделении доминирующего клинико-неврологического синдрома, в 83 % случаев обеспечивает хорошие и отличные результаты у пациентов старшей возрастной группы.

Ключевые слова: латеральный стеноз позвоночного канала, хирургическое лечение, пациенты пожилого и старческого возраста.

Для цитирования: Климов В.С., Халепа Р.В., Василенко И.И., Конев Е.В., Амелина Е.В. Результаты дифференцированного хирургического лечения пациентов пожилого и старческого возраста с латеральным стенозом позвоночного канала на поясничном уровне // Хирургия позвоночника. 2017. Т. 14. № 4. С. 76–84.

DOI: <http://dx.doi.org/10.14531/ss2017.4.76-84>.

RESULTS OF DIFFERENTIATED SURGICAL TREATMENT OF ELDERLY AND SENILE PATIENTS WITH LATERAL LUMBAR SPINAL CANAL STENOSIS

V.S. Klimov¹, R.V. Khalepa¹, I.I. Vasilenko¹, E.V. Konev¹, E.V. Amelina²

¹Federal Center of Neurosurgery, Novosibirsk, Russia

²Institute of Computational Technologies of SB RAS, Novosibirsk, Russia

Objective. To analyze the results of differentiated surgical treatment of elderly and senile patients with lateral stenosis of the lumbar spinal canal. **Material and Methods.** A total of 95 patients with nerve root compression and back pain were operated on. The analysis and complex evaluation of treatment results were carried out in two groups: Group 1 included 79 (84.15 %) patients with nerve root compression associated with lateral spinal canal stenosis without instability of the spinal motion segment; Group 2 — 16 (15.85 %) patients with clinically significant lateral lumbar spinal canal stenosis with one root compression and severe back pain syndrome caused by the spinal motion segment instability. The clinical and neurological status of patients was evaluated using VAS, ODI, and SF-36 questionnaires. Changes in the angle and depth of the lateral radicular recess and the instability of the spinal motion segment were assessed using CT and functional radiographic findings. **Results.** Lateral stenosis in elderly and senile patients is presented as a combination of compressing factors in 47.2 % of cases. The increase in the angle of the lateral radicular recess up to 30–40° and in its depth up to 5 mm resulted in reduction of the pain syndrome in the leg and back, and improvement of the quality of life. **Conclusion.** The use of differentiated surgical treatment tactics based on identification of the dominant clinical neurological syndrome provides good and excellent results in patients of the older age group in 83 % of cases.

Key Words: lateral stenosis of the spinal canal, surgical treatment, elderly and senile patients.

Please cite this paper as: Klimov VS, Khalepa RV, Vasilenko II, Konev EV, Amelina EV. Results of differentiated surgical treatment of elderly and senile patients with lateral lumbar spinal canal stenosis. *Hir. Pozvonoc.* 2017; 14(4):76–84. In Russian.

DOI: <http://dx.doi.org/10.14531/ss2017.4.76-84>.

Признаки стеноза позвоночного канала, по данным нейровизуализации, присутствуют у 20 % населения в возрасте 65 лет и у 80 % старше 70 лет [4, 19, 20]. Стеноз позвоночного канала является наиболее частой причиной оперативных вмешательств на позвоночнике у пациентов старше 65 лет [1, 2, 5, 6, 13, 15, 18, 21, 28].

Латеральный стеноз позвоночного канала обусловлен рядом факторов и их сочетаниями, которые приводят к изменению расстояния (менее 3 мм) между медиальным краем верхнего суставного отростка и задним краем тела позвонка [22]. Клиника латерального стеноза позвоночного канала представлена унилатеральным монорадикулярным синдромом.

В настоящее время нет единых взглядов на тактику хирургического лечения стеноза позвоночного канала у пациентов старшей возрастной группы.

Kalff et al. [19], Muntig et al. [25] отмечают лучшие исходы декомпрессивно-стабилизирующих вмешательств, Försth et al. [13] и Lee et al. [21] показывают отсутствие преимуществ декомпрессивно-стабилизирующих вмешательств перед декомпрессивными. Принятие решения о том или ином виде операции, по мнению Deuo et al. [11], часто носит субъективный характер.

Материал и методы

Проанализированы результаты хирургического лечения 95 пациентов, оперированных в спинальном нейрохирургическом отделении Федерального центра нейрохирургии (Новосибирск) в 2013–2015 гг.

Критерии включения в исследование: пожилой и старческий возраст (ВОЗ, 1963 г.), клиника компрессии одного корешка на фоне дегенеративного латерального стеноза позвоночного канала на поясничном уровне, неэффективное консервативное лечение в течение 2 мес.

Критерии исключения из исследования: операции на позвоночнике, сопутствующая патология позвоночника (инфекционный процесс, опухоль, хронические заболевания, сколиотическая деформация позвоночника более 10° по Cobb [7]), психические заболевания.

Средний срок наблюдения после операции составил 11 ± 7 мес. (от 3 до 24 мес.). Средний возраст пациентов 66 лет (60–83).

Проводили оценку клинико-неврологического статуса. Для количественной оценки проявлений болевого синдрома, качества жизни и физической активности использовали стандартные шкалы и опросники: ВАШ [16], индекс Освестри (ODI) [12], SF-36 [30].

Для уточнения факторов компрессии корешка и нестабильности позвоночно-двигательного сегмента применяли инструментальные методы исследований:

- рентгенографию поясничного отдела позвоночника в двух проекциях с функциональными пробами с использованием критериев White, Panjabi [31].

- МРТ, СКТ, СКТ-миелографию с 3D-реконструкцией для определения глубины и угла латерального корешкового кармана; критерием стеноза латерального корешкового кармана считали изменение угла до 30° и менее и изменение глубины корешкового кармана до 3 мм и менее [22] (рис. 1).

Анализ и комплексную оценку результатов лечения проводили в двух группах: группа 1 – 79 (84,15 %) пациентов с клиникой компрессии корешка на фоне латерального стеноза позвоночного канала без нестабильности позвоночно-двигательного сегмента (менее 5 баллов по критериям White – Panjabi); группа 2 – 16 (15,85 %) пациентов с клинически значимым латеральным стенозом позвоночного канала на поясничном уровне с клиникой компрессии одного корешка и выраженным болевым вертебральным синдромом, обусловленным нестабильностью позвоночно-двигательного сегмента (более 5 баллов по критериям White – Panjabi).

Результаты хирургического лечения анализировали через 3–24 мес. после операции. Оценивали клинико-неврологический статус, проводили анкетирование (ВАШ, ODI, SF-36). По данным СКТ и функциональной рентгенографии оценивали изменение угла и глубины корешкового латерального кармана, нестабильности позвоночно-двигательного сегмента.

Числовые данные в статье представлены в виде среднего/медианы (нижнего; верхнего квартилей). Линейную связь между непрерывными и шкальными переменными анализировали с помощью коэффициента ранговой корреляции Спирмена (r). Для сравнения двух независимых групп использовали критерий Манна – Уитни, для

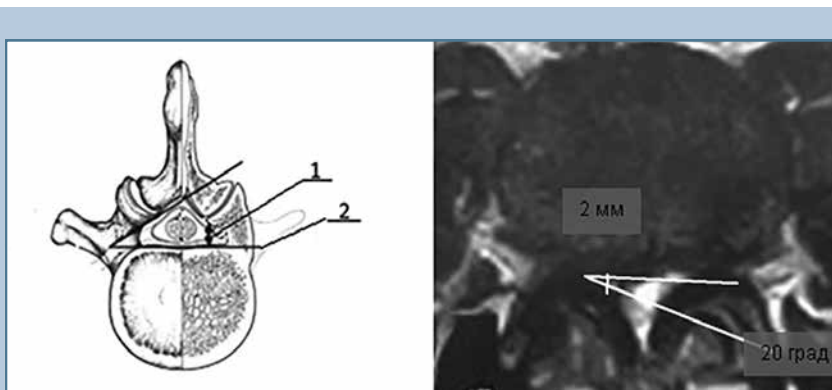


Рис. 1

Корешковый латеральный карман и аксиальный срез МРТ поясничного отдела позвоночника по Mamisch et al. [22]: 1 – глубина корешкового кармана; 2 – угол корешкового кармана

Таблица 1

Результаты опроса пациентов по ВАШ, ODI, SF-36 до и после операции

Опросник	Период	Значение: среднее/медиана (нижний; верхний квартили)	Минимальное и максимальное значения
ВАШ (нога), баллы	До операции	6,4/7,0 (4; 8)	0; 10
	После операции	2,3/2,0 (1; 3)	0; 8
ВАШ (спина), баллы	До операции	5,8/6,0 (4; 8)	0; 10
	После операции	3,0/3,0 (2; 4)	0; 10
ODI	До операции	51/53 (40; 63)	16; 94
	После операции	31/29 (20; 38)	4; 73
SF-36 (физический компонент)	До операции	27/26 (23; 30)	16; 44
	После операции	40/40 (34; 47)	23; 56
SF-36 (психологический компонент)	До операции	29/27 (22; 36)	12; 54
	После операции	41/41 (34; 49)	20; 58

p < 10⁻¹⁰.

зависимых – критерий Уилкоксона. Множественные сравнения проводили с использованием поправки Холма. Расчеты – с помощью версии 3.3.1 программного обеспечения R [29].

Результаты

После хирургического лечения у пациентов статистически значимо уменьшилась боль в нижней конечности, спине, улучшились показатели жизнедеятельности (ODI), параметры физического, психологического здоровья SF-36 (табл. 1).

По данным СКТ поясничного отдела позвоночника, после операции статистически значимо ($p_{\text{сморр}} < 10^{-5}$) изменились параметры латерального корешкового кармана (табл. 2).

Из-за выраженных дегенеративных изменений позвоночника паци-

ентов старшей возрастной группы латеральный стеноз чаще всего был представлен комбинацией компримирующих факторов – 45 (47,2 %) пациентов (рис. 2а, б), реже грыжей межпозвонкового диска – 27 (28,0 %; рис. 2в, г), задними косто-хрящевыми разрастаниями тел позвонков – 15 (16,0 %; рис. 3), гипертрофией верхнего суставного отростка – 6 (6,4 %; рис. 4а, б), синовиальными кистами фасеточных суставов – 2 (2,4 %; рис. 4в, г).

По данным опросника SF-36, при достижении пороговых значений угла (30–40°) и глубины (5 мм) существенно улучшилось качество жизни пациентов (рис. 5). Дальнейшего значительного улучшения качества жизни при увеличении глубины или угла не происходит.

Показатели боли в ноге, спине, жизнедеятельности и качества жизни в обеих группах улучшились у 79 (83,15 %) пациентов, без клинического улучшения – у 13 (13,68 %), ухудшились – у 3 (3,15 %). По модифицированной шкале MacNab хорошие и отличные результаты у 78 (82,10 %) пациентов, удовлетворительные – у 14 (14,73 %), неудовлетворительные – у 3 (3,15 %).

В первые 12 мес. после оперативного вмешательства у пациентов обеих групп уменьшается боль в нижней конечности, спине, показатели жизнедеятельности и качества жизни улучшаются, однако через 24 мес. несколько ухудшаются, что связано с продолженной дегенерацией позвоночно-двигательного сегмента (рис. 6).

При сравнении результатов декомпрессивных (группа 1) и декомпрессивно-стабилизирующих (группа 2) операций показатели боли в спине, нижних конечностях, качества жизни в группе декомпрессивных операций несколько лучше (табл. 3).

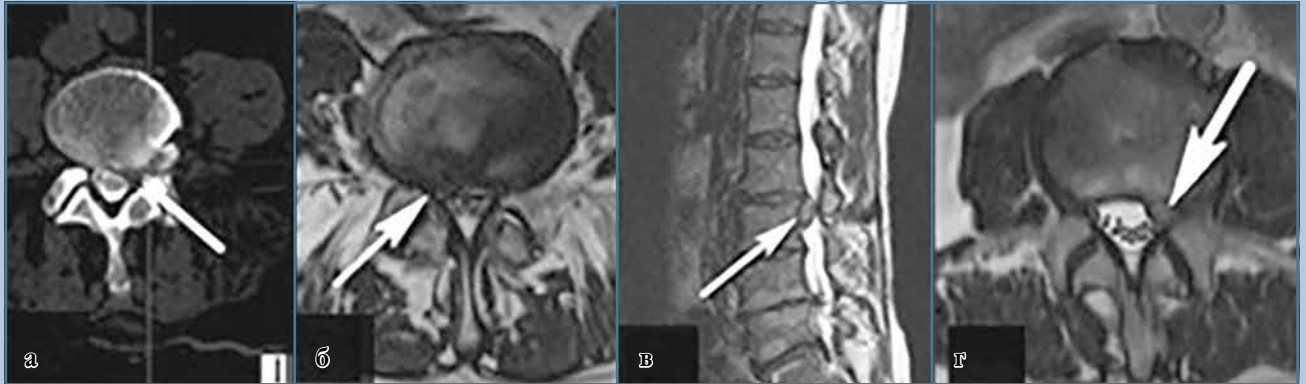Повторные операции выполнили 9 (9,47 %) пациентам: повторное декомпрессивное вмешательство – 6 (6,31 %) из-за продолженной дегенерации позвоночно-двигательного сегмента, спинальную электростимуляцию по поводу фармакорезистентного нейропатического болевого синдрома – 2 (2,1 %), декомпрессивно-стабили-

Таблица 2

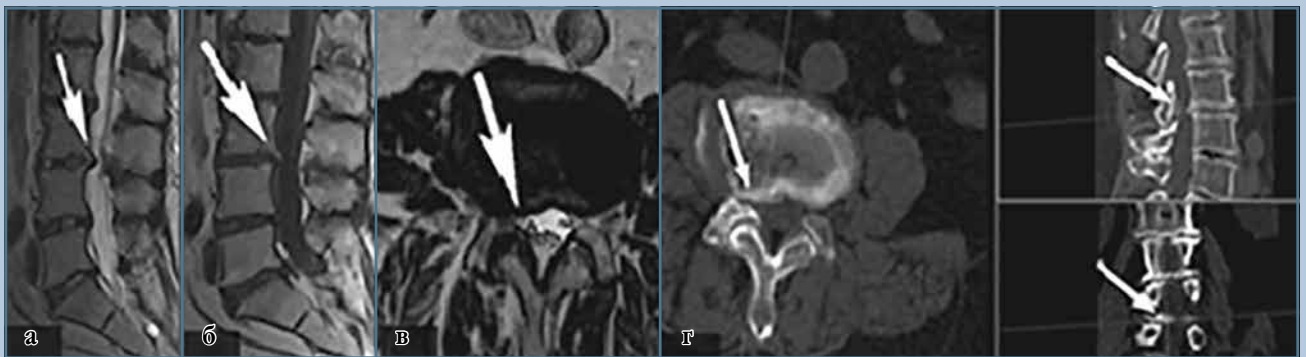
Характеристика латерального корешкового кармана до и после операции

Латеральный корешковый карман	Период	Значение: среднее/медиана (нижний; верхний квартили)	Минимальное и максимальное значения
Глубина, мм	До операции	3,7/3,9 (2,7; 4,6)	1,8; 5,3
	После операции	5,3/5,3 (4,9; 5,5)	4,1; 7,4
Угол, град.	До операции	24,0/25,0 (18; 31)	12,0; 35,0
	После операции	42,0/42,0 (34; 47)	29,0; 59,0

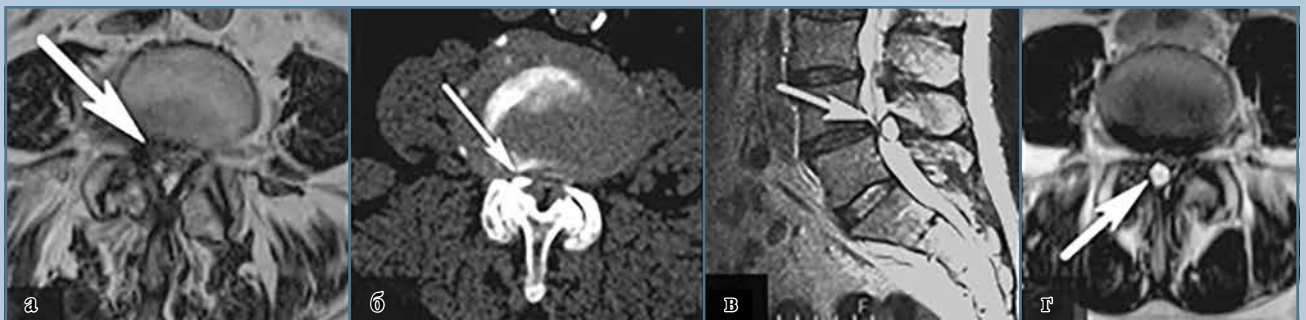p < 10⁻⁵.

**Рис. 2**

На аксиальном срезе СКТ-миелографии (а) и аксиальном срезе МРТ (б) сочетание факторов компрессии корешка в латеральном корешковом кармане (белые стрелки) – гипертрофии верхнего суставного отростка, желтой связки, протрузии диска, краевых костно-хрящевых разрастаний тел позвонков; на сагиттальном и аксиальном срезах МРТ (в, г) грыжа диска (белые стрелки) как фактор компрессии корешка в латеральном корешковом кармане

**Рис. 3**

Задние костно-хрящевые разрастания тел позвонков как фактор компрессии корешка в латеральном корешковом кармане (белые стрелки): а, б – сагиттальные срезы МРТ; в – аксиальный срез МРТ; г – 3D-реконструкция СКТ поясничного отдела позвоночника

**Рис. 4**

На аксиальном срезе МРТ (а) и аксиальном срезе СКТ (б) гипертрофия верхнего суставного отростка как фактор компрессии корешка в латеральном корешковом кармане (белые стрелки); на сагиттальном и аксиальном срезах МРТ (в, г) синовиальная киста фасеточного сустава как фактор компрессии корешка в латеральном корешковом кармане (белые стрелки)

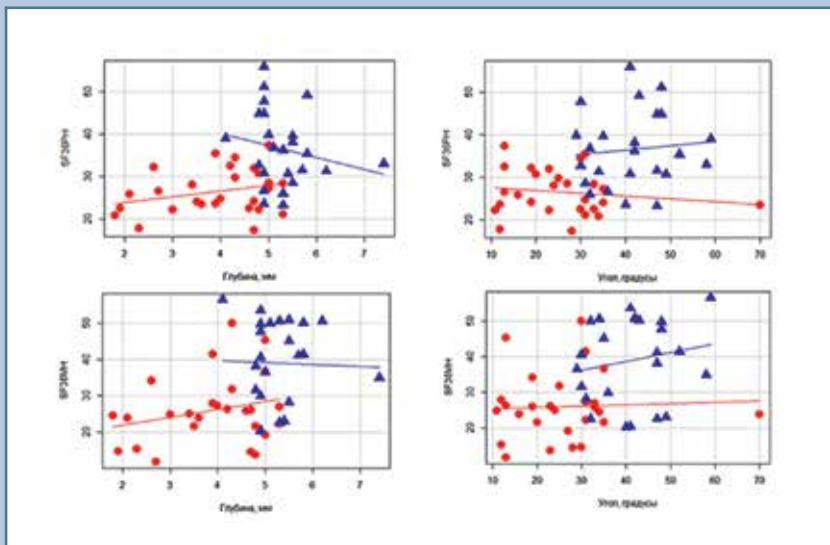


Рис. 5

Зависимость значений шкал SF-36 (физический и психологический компоненты до операции (красные символы ●) и после операции (синие символы ▲) от глубины и угла латерального корешкового кармана, линии на графике соответствуют линиям регрессии

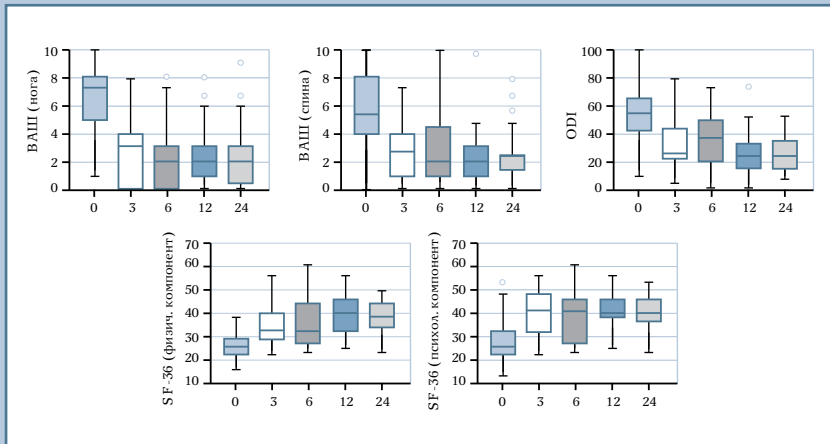


Рис. 6

Динамика показателей опросников жизнедеятельности и качества жизни по ВАШ, ODI, SF-36 через 3, 6, 12, 24 мес. после операции

зирующие вмешательства по поводу продолженной дегенерации сегмента с развитием сегментарной нестабильности – 1 (1,05 %). Радиочастотную денервацию фасеточных суставов на поясничном уровне по поводу фасеточного болевого синдрома провели 5 (5,26 %) пациентам.

Резидуальные явления в нижних конечностях (онемение, гипалгезия, парез, тянущая боль различной степени выраженности) после операции отмечены у 34 (36,27 %) пациентов.

Осложнения зафиксированы в 9 (9,47 %) случаях (табл. 4).

Обсуждение

В нашем исследовании в 20 % случаев при затруднении определения компрессии корешка по данным МРТ факт компрессии корешка был установлен по 3D-реконструкции СКТ-миелограмм. По данным Bartynski et al. [3], диагностическая ценность МРТ составляет 71–72 %, СКТ-миелографии – 62 %; рентгеновской миелографии – 93–95 %, однако в этом исследовании не проводили анализа 3D-реконструкции СКТ-миелографии. Morita et al. [24] отмечают большую ценность СКТ-миелографии по сравнению с МРТ для диагностики факта компрессии корешка.

После операции показатели боли в спине, корешковой боли, параметры здоровья в нашем исследовании улучшились ($p < 10^{-10}$; табл. 1).

При сравнении двух групп пациентов отмечено, что в 1-й до операции средняя выраженность показателей корешковой боли в ноге по ВАШ была несколько выше, чем во 2-й. Через 24 мес. группа 1 демонстрирует лучшие показатели выраженности боли в нижней конечности (уменьшение на 4,3 пункта) по сравнению с группой 2 (уменьшение на 3 пункта). Разница по ВАШ показателей боли в спине: $p = 0,06$, боли в ноге: $p = 0,08$. Разница показателей качества жизни по SF-36 (физический компонент): $p = 0,04$, SF-36 (психологический компонент): $p = 0,04$ (табл. 3).

В исследовании Munting et al. [25] пациенты после декомпрессивных и декомпрессивно-стабилизирующих вмешательств демонстрируют статистически значимое уменьшение показателей боли в спине и нижней конечности, при этом разница дооперационных показателей статистически не значима. Статистически значимые и наименьшие послеоперационные показатели болей в спине, нижней конечности, а также разница до- и послеоперационных показателей у пациентов в группе декомпрессивно-стабилизирующих операций. Son et al. [28] сравнили результаты декомпрессивных и декомпрессивно-

Таблица 3

Сравнение результатов декомпрессивных и декомпрессивно-стабилизирующих операций

Опросник	Период	Унилатеральная декомпрессия	Декомпрессивно-стабилизирующие вмешательства	Сравнение после операции
ВАШ (нога), баллы	До операции	6,5/7,0 (5; 8)	5,7/6,5 (3; 8)	—
	После операции	2,2/2,0 (0,5; 3)	2,7/3,0 (2; 3)	p = 0,08, p _{с_{корр}} = 0,17
ВАШ (спина), баллы	До операции	5,7/5,0 (4; 8)	6,0/6,5 (3,8; 8)	—
	После операции	2,8/3,0 (2; 4)	4,1/4,0 (2,8; 5)	p = 0,06, p _{с_{корр}} = 0,17
ODI	До операции	52/54 (41; 63)	50/52 (39; 63)	—
	После операции	30/29 (20; 38)	33/30 (25; 44)	p = 0,44, p _{с_{корр}} = 0,41
SF-36 (физический компонент)	До операции	27/26 (23; 30)	27/26 (23; 31)	—
	После операции	41/41 (36; 48)	37/36 (31; 40)	p = 0,04, p _{с_{корр}} = 0,17
SF-36 (психологический компонент)	До операции	29/28 (22; 33)	26/25 (20; 36)	—
	После операции	41/41 (37; 50)	36/34 (30; 41)	p = 0,04, p _{с_{корр}} = 0,17

Таблица 4

Осложнения хирургического лечения латерального стеноза на поясничном уровне у пациентов старшей возрастной группы, n (%)

Осложнения	Группа 1 (n = 79)	Группа 2 (n = 16)
Всего	6 (7,50)	3 (18,75)
Интраоперационное повреждение твердой мозговой оболочки	4 (5,00)	1 (6,25)
Усугубление неврологического дефицита в раннем послеоперационном периоде	1 (1,25)	1 (6,25)
Клинически значимая эпидуральная гематома	1 (1,25)	1 (6,25)

стабилизирующих операций: в обеих группах статистически значимо уменьшилась боль в спине, нижней конечности, улучшился уровень физической активности по ODI, при этом, несмотря на лучшие показатели ВАШ и ODI после декомпрессивных операций, статистически значимой разницы между этими группами не выявлено. Декомпрессивные вмешательства: боль в спине по ВАШ до операции – 5,9 балла, после – 3,1; декомпрессивно-стабилизирующие вмешательства: боль в спине по ВАШ до операции – 7,1, после – 3,2; декомпрессивные вмешательства: боль в ноге по ВАШ до операции – 7,4, после – 2,9; декомпрессивно-стабилизирующие вмешательства: боль в ноге по ВАШ до операции – 7,5, после – 3,1; декомпрессивные вмешательства: ODI до операции – 63, после – 32; декомпрессивно-ста-

билизирующие вмешательства: ODI до операции – 68, после – 45. Эти данные свидетельствуют о том, что сама по себе инструментальная фиксация при операциях по поводу дегенеративного стеноза позвоночного канала не улучшает исхода оперативного вмешательства и качества жизни.

По нашим данным, у пациентов в результате оперативного лечения статистически значимо увеличились параметры латерального корешкового кармана – глубина и угол. По данным Colak et al. [8], средняя глубина латерального корешкового кармана до операции составляла 2,7 мм, однако послеоперационные показатели не представлены.

В нашем исследовании при анализе МРТ, СКТ-миелографии с 3D-реконструкцией установлено, что наиболее частой причиной компрес-

сии корешка в латеральном корешковом кармане у пациентов пожилого и старческого возраста является комбинация компримирующих факторов – 47,2 % случаев.

В проанализированных литературных источниках отсутствует анализ частоты факторов компрессии корешка в латеральном корешковом кармане.

Мы проанализировали влияние изменений параметров латерального корешкового кармана на качество жизни по опроснику SF-36. При достижении некоторого порогового значения угла и глубины удается существенно улучшить качество жизни пациентов, но дальнейшее увеличение не приводит к лучшему качеству жизни. Таким образом, нет необходимости в избыточной резекции костных структур и коррекции показателей позвоночного канала, что подтверждает исследование Cavusoglu et al. [5]. Резекция костных и мягкотканых структур, достаточная для декомпрессии корешка в латеральном корешковом кармане, позволяет улучшить качество жизни и избежать дестабилизации позвоночно-двигательного сегмента.

По модифицированной шкале MacNab хорошие и отличные результаты отмечены у 78 (82,1 %) пациентов. Эти данные схожи с результатами других авторов: у Rao et al. [26] хорошие и отличные результаты через 2 года демонстрируют 80 % пациентов.

Через 24 мес. показатели жизнедеятельности и качества жизни пациентов обеих групп немного ухудшаются, что связано с продолженной дегенерацией позвоночно-двигательного сегмента. Это соответствует данным Morgalla et al. [23]: в 1-й год после оперативного вмешательства хорошие и отличные результаты состав-

ляют 90 %, через 2 года доля хороших и отличных результатов уменьшается до 85 %. По данным Slätis et al. [27], результаты оперативных вмешательств по поводу стеноза позвоночного канала на поясничном уровне через 8–10 лет после операции сопоставимы с результатами консервативного лечения таких пациентов.

По данным Jansson et al. [17], частота повторных операций через 2 года составляет 5 %, через 5 лет – 8 %, через 10 – 11 %. В исследовании Adogwa et al. [1] частота реопераций – 10,3 %, в исследовании Son et al. [28] частота повторных операций в группе с использованием методов инструментальной фиксации оказалась выше

Таблица 5

Осложнения хирургического лечения поясничного спинального стеноза у пациентов пожилого и старческого возраста (по данным литературы)

Авторы	Виды осложнений		Количество, %
Morgalla et al. [23], n = 108	Малоинвазивные декомпрессивные вмешательства	Большие осложнения	1,70
		Раневые осложнения	3,00
		Смертность	0,60
	Декомпрессивно-стабилизирующие вмешательства	Большие осложнения	4,60
		Раневые осложнения	4,11
	Смертность	1,20	
Deyo et al. [10], n = 12 154,	Декомпрессивные вмешательства		2,3–9,7
Son et al. [28], n = 60	Декомпрессивно-стабилизирующие вмешательства		5,6–27,6

Таблица 6

Результаты хирургического лечения поясничного спинального стеноза у пациентов пожилого и старческого возраста (по данным литературы)

Авторы	Результаты		Количество, %
Cavusoglu et al. [5], n = 100	Ближайшие хорошие результаты хирургии поясничного спинального стеноза		86
Morgalla et al. [23], n = 108	Хорошие результаты малоинвазивных декомпрессивных вмешательств по поводу центрального стеноза в первый год после операции		90
	Хорошие результаты малоинвазивных декомпрессивных вмешательств по поводу центрального стеноза через три года после операции		85
Lee et al. [21], n = 25	Хорошие результаты декомпрессивных вмешательств при существующей нестабильности		43
	Хорошие результаты декомпрессивно-стабилизирующих операций		80
Foulongne et al. [14], n = 98	Резидуальные явления в ногах после операций по поводу поясничного спинального стеноза		45
Slätis et al. [27], n = 94	Через 8–10 лет результаты оперативного лечения стеноза позвоночного канала сопоставимы с результатами консервативного лечения пациентов		–
Son et al. [28], n = 60	Реоперации после декомпрессивных вмешательств		6,50
	Реоперации после декомпрессивно-стабилизирующих вмешательств		10,50
Adogwa et al. [1], n = 69	Болезнь смежного сегмента	Пациенты до 50 лет	17
		Пациенты старше 50 лет	36
	Формирование псевдоартроза		5–7
	Реоперации		10,30
Jansson et al. [17], n = 9 664	Реоперации	через 1 год	2
		через 2 года	5
		через 5 лет	8
		через 10 лет	11
Данная статья, n = 95	Хорошие результаты лечения латерального стеноза через 2 года после операции		83
	Неудовлетворительные результаты хирургического лечения спинального поясничного стеноза		3
	Резидуальные явления в ногах после операций по поводу поясничного спинального стеноза		36
	Реоперации		9

(10,3 %), чем в группе декомпрессивных вмешательств (6,5 %).

Foulongne et al. [14] резидуальные явления в нижних конечностях после выполненной декомпрессии отмечают у 45 % пациентов и объясняют длительным сдавлением корешков за счет выраженных дегенеративных изменений позвоночного канала и формированием морфологических изменений корешков. В нашем исследовании они встречаются в 36 случаях.

Наибольшая частота осложнений в нашем исследовании отмечена в группе декомпрессивно-стабилизирующих вмешательств (18,0 %), меньше – в группе декомпрессивных вмешательств (7,5 %). Deyo et al. [9, 10], Morgalla et al. [23], Son et al. [28] отмечают более высокую частоту осложнений в группе декомпрессивно-стабилизирующих вмешательств (табл. 5).

По нашим данным, частота хороших и отличных результатов составля-

ет 83 %, что сопоставимо с результатами других авторов (табл. 6).

Заключение

У пациентов старшей возрастной группы причиной компрессии корешка в латеральном корешковом кармане в 47,2 % случаев является сочетание факторов компрессии.

Увеличение параметров латерального корешкового кармана при выполнении декомпрессии до пороговых значений (угол 30°, глубина 5 мм) влечет существенное улучшение качества жизни пациентов, однако избыточная декомпрессия и дальнейшее увеличение этих параметров не влияют на улучшение качества жизни.

Применение дифференцированной хирургической тактики лечения, основанной на выделении доминирующего клинко-неврологического синдрома, в 83 % случаев обеспечи-

вает хорошие и отличные результаты у пациентов старшей возрастной группы.

Стабилизирующие методики не улучшают исходов оперативного вмешательства и должны использоваться только при клинически значимой нестабильности позвоночно-двигательного сегмента.

Исследование не имело спонсорской поддержки. Авторы заявляют об отсутствии конфликта интересов.

Литература/References

1. Adogwa O, Carr RK, Kudyba K, Karikari I, Bagley CA, Gokaslan LZ, Theodore N, Cheng JS. Revision lumbar surgery in elderly patients with symptomatic pseudarthrosis, adjacent-segment disease, or same-level recurrent stenosis. Part 1. Two-year outcomes and clinical efficacy: clinical article. J Neurosurg Spine. 2013;18:139–146. DOI:10.3171/2012.11.spine12224.
2. Anjarwalla NK, Brown LC, McGregor AH. The outcome of spinal decompression surgery 5 years on. Eur Spine J. 2007;16:1842–1847. DOI:10.1007/s00586-007-0393-z.
3. Bartynski WS, Lin L. Lumbar root compression in the lateral recess: MR imaging, conventional myelography, and CT myelography comparison with surgical confirmation. AJNR Am J Neuroradiol. 2003;24:348–360.
4. Boos N, Aebi M, eds. Spinal Disorders. Fundamentals of Diagnosis and Treatment. Springer, 2008.
5. Cavusoglu H, Kaya R, Turkmenoglu O, Tuncer C, Colak I, Ayd n Y. Midterm outcome after unilateral approach for bilateral decompression of lumbar spinal stenosis: 5-year prospective study. Eur Spine J. 2007;16:2133–2142. DOI:10.1007/s00586-007-0471-2.
6. Charlson ME, Pompei P, Ales KL, McKenzie CR. A new method of classifying prognostic comorbidity in longitudinal studies: development and validation. J Chronic Dis. 1987;40:373–383. DOI: 10.1016/0021-9681(87)90171-8.
7. Cobb JR. Outline for the study of scoliosis in instructional course lectures. In: The American Academy of Orthopaedic Surgeons: Instructional Course Lectures. Vol. 5. Ann Arbor, MI: JW Edwards, 1948.
8. Colak A, Topuz K, Kutlay M, Kaya S, Simsek H, Cetinkal A, Demircan M. A less invasive surgical approach in the lumbar lateral recess stenosis: direct approach to the medial wall of the pedicle. Eur Spine J. 2008;17:1745–1751. DOI: 10.1007/s00586-008-0801-z.
9. Deyo RA, Gray DT, Kreuter W, Mirza S, Martin BI. United States trends in lumbar fusion surgery for degenerative conditions. Spine. 2005;30:1441–1447. DOI: 10.1097/01.brs.0000166503.37969.8a.
10. Deyo RA, Hickam D, Duckart JP, Piedra M. Complications after surgery for lumbar stenosis in a veteran population. Spine. 2013;38:1695–1702. DOI:10.1097/brs.0b013e31829f65c1.
11. Deyo RA, Mirza SK, Martin BI, Kreuter W, Goodman DC, Jarvik JG. Trends, major medical complications, and charges associated with surgery for lumbar spinal stenosis in older adults. JAMA. 2010;303:1259–1265. DOI:10.1001/jama.2010.338.
12. Fairbank JC, Couper J, Davies JB, O'Brien JP. The Oswestry low back pain disability questionnaire. Physiotherapy. 1980;66:271–273.
13. Forsth P, Michaelsson K, Sanden B. Does fusion improve the outcome after decompressive surgery for lumbar spinal stenosis?: A two-year follow-up study involving 5390 patients. Bone Joint J. 2013;95-B:960–965. DOI:10.1302/0301-620x.95b7.30776.
14. Foulongne E, Derrey S, Ould Slimane M, Leveque S, Tobenas AC, Dujardin F, Freger P, Chassagne P, Proust F. Lumbar spinal stenosis: which predictive factors of favorable functional results after decompressive laminectomy? Neurochirurgie. 2013;59:23–29. DOI:10.1016/j.neuchi.2012.09.005.
15. Genevay S, Atlas SJ. Lumbar spinal stenosis. Best Pract Res Clin Rheumatol. 2010;24:253–265. DOI:10.1016/j.berh.2009.11.001.
16. Hayes MH, Paterson DG. Experimental development of the graphic rating method. Psychological Bulletin, 1921;18:98–99.
17. Jansson KA, Nemeth G, Granath F, Blomqvist P. Spinal stenosis re-operation rate in Sweden is 11 % at 10 years - a national analysis of 9,664 operations. Eur Spine J. 2005;14:659–663. DOI:10.1007/s00586-004-0851-9.

18. **Joaquim AF, Sansur CA, Hamilton DK, Shaffrey CI.** Degenerative lumbar stenosis: update. *Arq Neuropsiquiatr.* 2009;67:553–558. DOI:10.1590/s0004-282x2009000300039.
19. **Kalff R, Ewald C, Waschke A, Gobisch L, Hopf C.** Degenerative lumbar spinal stenosis in older people: current treatment options. *Dtsch Arztebl Int.* 2013;110:613–624. DOI: 10.3238/arztbl.2013.0613.
20. **Kirkaldy-Willis WH, Wedge JH, Yong-Hing K, Reilly J.** Pathology and pathogenesis of lumbar spondylosis and stenosis. *Spine.* 1978;3:319–328. DOI:10.1097/00007632-197812000-00004.
21. **Lee CH, Hyun SJ, Kim KJ, Jahng TA, Kim HJ.** Decompression only versus fusion surgery for lumbar stenosis in elderly patients over 75 years old: which is reasonable? *Neurol Med Chir (Tokyo).* 2013;53:870–874. DOI: 10.2176/nmc.2012-0415.
22. **Mamisch N, Brumann M, Hodler J, Held U, Brunner F, Steurer J.** Radiologic criteria for the diagnosis of spinal stenosis: results of a Delphi survey. *Radiology.* 2012;264:174–179. DOI:10.1148/radiol.12111930.
23. **Morgalla MH, Noak N, Merkle M, Tatagiba MS.** Lumbar spinal stenosis in elderly patients: is a unilateral microsurgical approach sufficient for decompression? *J Neurosurg Spine.* 2011;14:305–312. DOI:10.3171/2010.10.spine09708.
24. **Morita M, Miyauchi A, Okuda S, Oda T, Iwasaki M.** Comparison between MRI and myelography in lumbar spinal canal stenosis for the decision of levels of decompression surgery. *J Spinal Disord Tech.* 2011;24:31–6. DOI: 10.1097/BSD.0b013e3181d4c993.
25. **Munting E, Roder C, Sobottke R, Dietrich D, Aghayev E.** Patient outcomes after laminotomy, hemilaminectomy, laminectomy and laminectomy with instrumented fusion for spinal canal stenosis: a propensity score-based study from the Spine Tango registry. *Eur Spine J.* 2015;24:358–368. DOI 10.1007/s00586-014-3349-0
26. **Pao JL, Chen WC, Chen PQ.** Clinical outcomes of microendoscopic decompressive laminotomy for degenerative lumbar spinal stenosis. *Eur Spine J.* 2009;18:672–678. DOI:10.1007/s00586-009-0903-2.
27. **Slätis P, Malmivaara A, Heliovaara M, Sainio P, Herno A, Kankare J, Seit-salo S, Tallroth K, Turunen V, Knekt P, Hurri H.** Long-term results of surgery for lumbar spinal stenosis: a randomised controlled trial. *Eur Spine J.* 2011;20:1174–1181. DOI:10.1007/s00586-010-1652-y.
28. **Son S, Kim WK, Lee SG, Park CW, Lee K.** A comparison of the clinical outcomes of decompression alone and fusion in elderly patients with two-level or more lumbar spinal stenosis. *J Korean Neurosurg Soc.* 2013;53:19. DOI: 10.3340/jkns.2013.53.1.19.
29. R Core Team: A language and environment for statistical computing. R Foundation for Statistical Computing, Vienna, Austria, 2016. URL: <https://www.r-project.org/>.
30. **Ware JE Jr, Sherbourne CD.** The MOS 36-item short form health survey (SF36). I. Conceptual framework and item selection. *Med Care.* 1992;30:473–483. DOI: 10.1007/BF03260127.
31. **White AA, Panjabi MM.** *Clinical Biomechanics of the Spine.* 2nd ed. Philadelphia, 1990:23–45.

Адрес для переписки:

Халепа Роман Владимирович
630087, Россия, Новосибирск,
ул. Немировича-Данченко, 132/1,
ФГБУ «Федеральный центр нейрохирургии»,
romkha@mail.ru

Address correspondence to:

Khalepa Roman Vladimirovich
Federal Center of Neurosurgery,
Nemirovicha-Danchenko str., 132/1, Novosibirsk, 630087, Russia,
romkha@mail.ru

Статья поступила в редакцию 12.04.2017

Рецензирование пройдено 10.06.2017

Подписана в печать 15.06.2017

Received 12.04.2017

Review completed 10.06.2017

Passed for printing 15.06.2017

Владимир Сергеевич Климов, канд. мед. наук, заведующий спинальным нейрохирургическим отделением, Федеральный центр нейрохирургии, Новосибирск, Россия, v_klimov@neuronsk.ru;

Роман Владимирович Халепа, нейрохирург спинального нейрохирургического отделения, Федеральный центр нейрохирургии, Новосибирск, Россия, romkha@mail.ru;

Иван Игоревич Василенко, нейрохирург спинального нейрохирургического отделения, Федеральный центр нейрохирургии, Новосибирск, Россия, i_vasilenko@neuronsk.ru;

Евгений Владимирович Конеv, врач отделения лучевой диагностики, Федеральный центр нейрохирургии, Новосибирск, Россия, e_konev@neuronsk.ru;

Евгения Валерьевна Амельна, канд. физ.-мат. наук, старший научный сотрудник, Институт вычислительных технологий СО РАН, Новосибирск, Россия, amelina@ict.nsc.ru.

Vladimir Sergeyevich Klimov, MD, PhD, head of Spinal Neurosurgical Department, Federal Center of Neurosurgery, Novosibirsk, Russia, v_klimov@neuronsk.ru;

Roman Vladimirovich Khalepa, neurosurgeon of Spinal Neurosurgical Department, Federal Center of Neurosurgery, Novosibirsk, Russia, romkha@mail.ru;

Ivan Igorevich Vasilenko, neurosurgeon of Spinal Neurosurgical Department, Federal Center of Neurosurgery, Novosibirsk, Russia, i_vasilenko@neuronsk.ru;

Evgeny Vladimirovich Konev, physician of Radiology Department, Federal Center of Neurosurgery, Novosibirsk, Russia, e_konev@neuronsk.ru;

Evgenia Valeryevna Amelina, PhD in Physics and Mathematics, senior researcher, Institute of Computational Technologies of SB RAS (ICT SB RAS), Novosibirsk, Russia, amelina@ict.nsc.ru.