

МИКРОЭЛЕКТРОДНАЯ РЕГИСТРАЦИЯ НЕЙРОНАЛЬНОЙ АКТИВНОСТИ ПРИ ЛЕЧЕНИИ БОЛЕЗНИ ПАРКИНСОНА МЕТОДОМ СТЕРЕОТАКСИЧЕСКОЙ ТЕРМОДЕСТРУКЦИИ ГЛУБИННЫХ СТРУКТУР ГОЛОВНОГО МОЗГА

Е.Г. Мелиди, О.А. Гавронина, Д.Ю. Рогов, Е.А. Хабарова

ФГБУ «Федеральный центр нейрохирургии», Новосибирск, ул.Немировича-Данченко, 132/1

Цель работы: представить функциональные результаты стереотаксической термодеструкции подкорковых ядер с использованием микроэлектродного анализа у данной категории больных.

Материал и методы: Представлен опыт хирургического лечения 55 пациентов с латерализованными формами болезни Паркинсона в Федеральном нейрохирургическом центре г.Новосибирска за 8 мес 2013 г.

Произведены 26 вентродорсальных паллидотомий и 29 вентро-промежуточных таламотомий. Представлены последовательные этапы интраоперационной микроэлектродной регистрации нейрональной активности базальных ядер и клинического тестирования.

Результаты: Использование описанной технологии позволило существенно улучшить качество жизни пациентов этой группы (шкалы PDQ-39, UPDRS) в целом на 73%. При нулевой летальности частота периоперационных осложнений составила 3,6% (2): временная дизартрия и гипертензивное внутримозговое кровоизлияние на 2-е сутки после таламотомии.

Заключение: использование системы нейрофизиологической навигации позволяет проводить стереотаксические деструктивные операции более безопасно на новом субмиллиметровом уровне точности, достигая максимального клинического эффекта при снижении риска развития осложнений индивидуально для каждого пациента, тогда как только анатомическое ориентирование возможно при процедурах нейростимуляции.

Ключевые слова: болезнь Паркинсона, радиочастотная деструкция, микроэлектродная регистрация, паллидотомия, таламотомия.

Objective: to present the functional results of stereotactic thermal destruction of basal nuclei with the usage of microelectrode analysis at such patients.

Material and methods: We operated on 55 patients with lateralized forms of Parkinson's disease at the base of в Novosibirsk Federal Neurosurgical Center within 8 months in 2013.

We performed 26 ventral dorsal pallidotomies and 29 ventral intermediate thalamotomies. The sequential steps of intraoperative microelectrode registration of neuronal activity of basal nuclei and clinical testing are presented.

Results: The usage of the mentioned method allowed significantly improving the life quality at patients with such pathology (PDQ-39 and UPDRS scales) by 73% in general. There were no lethal outcomes, 2 (3,6%) patients had perioperative complications: temporary dysarthria and hypertensive intracerebral hemorrhage on the 2d day after thalamotomy.

Conclusion: the usage of neurophysiological navigation system allows conducting stereotactic deconstructive operations more safely at the new submillimeter accuracy level as well as achieving maximal clinical effect and decreasing the risk of complications for each patient personally, whereas only anatomical orientation is possible during neurostimulation procedures.

Key words: Parkinson's disease, radiofrequency destruction, microelectrode registration, pallidotomy, thalamotomy.

Стереотаксическая термодеструкция глубоких структур головного мозга позволяет безопасно и эффективно подавлять симптомы болезни Паркинсона (БП) на определенной стадии процесса [4–6].

Хирургическое разрушение зоны внутреннего сегмента бледного шара (GPi), или паллидотомия, описана за последние 40 лет в многочисленных работах с предсказуемым результатом уменьшения степени ригидности, дискинезий, постуральной неустойчивости, походки и брадикинезии и в некоторых случаях тремора [2,17,19].

Для лечения фармакорезистентного тремора при БП многие годы используется вентролатеральная таламотомия [6,15,27].

Успешная фармакотерапия леводопой и смещение хирургического акцента на область ней-

ростимуляции глубоких структур головного мозга (DBS) существенно ограничили применение паллидотомии и таламотомии [3]. Однако преимущества деструктивных стереотаксических операций особенно актуальны для России, т.к. появляется реальная возможность безопасно пролечить большее количество больных, среди которых много возрастных, асоциальных пациентов, часто из удаленных труднодоступных регионов, которым технологии нейростимуляции по этим причинам не применимы. Современные тенденции функциональной нейрохирургии заключаются в переходе к мини-инвазивным высокотехнологическим способам «разупорядочивания» мозговых функций. За последние годы в связи с серьезными успехами в стереотаксической нейрохирургии, нейровизуализации и усовершен-

твом точности планирования, нейрофизиологического мониторинга, и более утонченного понимания патофизиологии БП, наблюдается возрождение деструктивной хирургии на новом качественном уровне.

Цель работы: представить функциональные результаты стереотаксической термодеструкции с использованием нейрофизиологической навигации и микроэлектродного анализа в лечении больных с нарушениями произвольных движений и мышечного тонуса.

Материалы и методы

За период времени с открытия в 2013 г. Федерального Нейрохирургического центра (ФЦН) г. Новосибирска в отделении функциональной нейрохирургии успешно внедрены технологии нейромодуляции и нейродеструкции глубоких структур головного мозга и активно при-

меняются для лечения больных с нарушениями произвольных движений и мышечного тонуса. Стереотаксические деструкции глубинных структур мозга с января по август 2013 г. были последовательно выполнены 55 пациентам этой категории с латерализованными формами болезни Паркинсона. В эту группу вошли 31 мужчина и 24 женщины в возрасте от 41 до 75 лет (средний $60,4 \pm 8,6$ года) с поздними стадиями БП (не ниже 111 по шкале Хен-Яр) и не менее 70% активности по шкале Schwab and England в «ON» периоде. Средняя длительность заболевания составила $5,1 \pm 2,6$ года со средней леводопэквивалентной дозой 870 мг/сут. Все операции выполняли с использованием стереотаксической рамы конструкции CRW, станции планирования Radionics и мультиканального микроэлектродного анализатора MicroGuide Pro (AlphaOmega). Непосредственно процедуру селективной термодеструкции выполняли с помощью современного радиочастотного генератора: модель RFG G4, производство Cosman Medical (США).

Система нейрофизиологической навигации MicroGuide Pro по своей сути является устройством для записи электрических сигналов от нейронов. Основу системы составляет микроманипулятор для высокоточного погружения электродов (NeuroDrive), фиксирующийся к стереотаксической раме и адаптированный для основных видов стереотаксических рам (Radionics, Leksell). На интраоперационном этапе микроэлектродная регистрация нейрональной активности является приоритетной, формируя нейрофизиологическое картирование в пределах базальных ядер каждого пациента (рис. 1). Она позволяет оценить индивидуальные анатомо-топографические особенности подкорковых ядер больного, скорректировать ошибки, которые могут возникнуть вследствие помех при визуализации, нечеткости изображения, произвольных движений головы больного, погрешности рамы и определить окончательное местоположение точки цели для проведения деструкции.

С помощью микроэлектродной регистрации можно увидеть на мониторе и «услышать» нейрональную активность, а также провести тестовую интраоперационную клиническую микростиму-

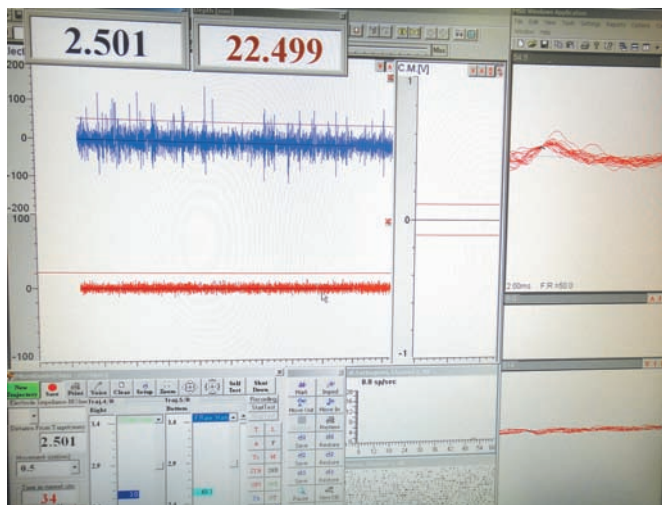

Рис. 1. Нейронография вентропромежуточного ядра таламуса (запись с центрального трека, глубина 2,5 мм до точки цели).
Fig. 1. Neuronography of ventral intermediate nucleus of thalamus (registration from the main track, depth is 2,5 mm to the aim-point).

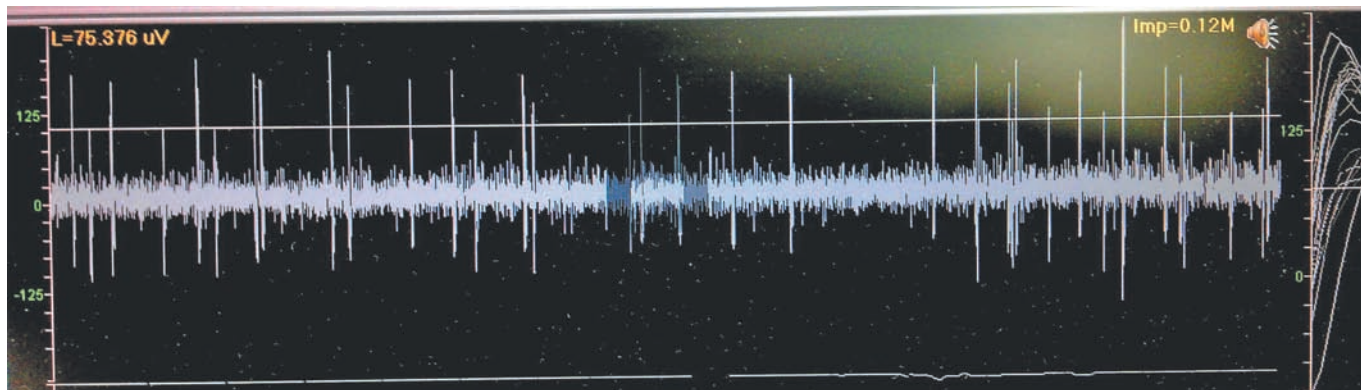


Рис. 2. Микроэлектродная активность паллидума.
Fig. 2. Microelectrode activity of pallidum.

ляцию с целью моделирования и оценки эффектов, которые будут получены при создании очага разрушения. Уточняются параметры стимуляции, при которых начинается лечебный эффект, и параметры, при которых появляются побочные эффекты от стимуляции близлежащих структур мозга, помня о том, что планируемая процедура является необратимой (рис. 2).

После того, как локализация точки-мишени точно определена при помощи микроэлектродной нейрофизиологической навигации, микроэлектрод удаляют, а на его место вводят электрод для радиочастотной термодеструкции. При необходимости проводят тестовую макростимуляцию через данный деструктивный электрод, прежде чем провести непосредственно процедуру абляции.

Результаты

Всем 55 пациентам были выполнены односторонние термодеструкции подкорковых ядер (26 вентродорсальных паллидотомий и 29 вентропромежуточных таламотомий) с применением интраоперационной микроэлектродной регистрации нейрональной активности и одновременного клинического тестирования (микростимуляция). Двум больным последовательно выполнены двусторонние паллидотомии: с одной стороны и через 4 мес с другой для снижения риска побочных явлений [11].

В раннем послеоперационном периоде у трех (5,4%) пациентов были отмечены эпизоды временной дезориентации, эмоциональную лабильность наблюдали у 9 (16%) больных. У 10 пациентов наблюдали явления апатии и умеренной послеоперационной депрессии, которые хорошо корректировались медикаментозно.

Все хирургические вмешательства осуществляли под местной анестезией. Перед хирургическим вмешательством всем пациентам проводили диагностическое сканирование МРТ головного мозга с толщиной среза 2 мм и сканирование в стереотаксической раме конструкции Cosman-Roberts-Wells на спиральном томографе с толщиной срезов 2 мм на уровне предполагаемого вмешательства. Полученные последовательности совмещали на рабочей станции Radionics, на которой осуществляли расчет координат стереотаксической цели. После фиксации пациента на операционном столе производили проверку точности стереотаксической системы на фантоме и стереотаксическую раму фиксировали к голове пациента. К стереотаксической раме CRW прикрепляли микроманипулятор системы физиологической навигации MicroGuide Pro.

Существует возможность одновременного использования до 5 параллельных микроэлектродов («крестовая» система координат: центральный, переднезадний и медиально-латеральные треки), которые доступны для одномоментного погружения и записи. Мы начинали нейронографию за 10 мм до вычисленной цели с последующим автоматизированным погружением записывающих

электродов с шагом от 1 до 0,025 мм и обычно распространялись не глубже 5 мм после точки цели для достижения максимально точного определения верхних и нижних нейрофизиологических границ ядер и их близлежащих структур. Таким образом, общая длина записываемых микроэлектродных треков составила 15 мм, что ограничило побочные эффекты и уменьшало продолжительность процедуры до 1-1,5 ч в целом (рис.3).

После нейрофизиологической верификации проводят интраоперационное клиническое тестирование пациента для купирования симптомов брадикинезии, ригидности и тремора на противоположных конечностях. Одновременно оценивают побочные эффекты от нейростимуляции близлежащих структур в виде появления дизартрий, тонических сокращений лицевой мускулатуры и мышц конечностей, парестезии и глазодвигательных нарушений [1]. Редукцию симптомов заболевания обычно фиксировали с уровня 1-2 мА, а побочные эффекты проявлялись до 6 мА. Выбор оптимального трека для финальной зоны деструкции ядра определяют по лучшему соотношению наиболее раннего регресса симптомов при максимально позднем проявлении побочных эффектов. Наш опыт показал достаточное одновременное использование 2 электродных треков изначально для выбора оптимальной линии деструкции и только при необходимости уточнения координат границ ядер добавлением (сменой) третьего трека нейронографии.

После получения четкого сигнала от выбранной цели и отсутствии выраженных побочных эффектов на пороговых значениях стимуляционного тока микроэлектроды удаляли, и через микроманипулятор производили установку электродов для деструкции ядра. Далее, после тестовой обратимой деструкции при температуре до 50 °С в течение 1 мин, проводили от 2 до 3 сеансов радиочастотной термодеструкции при температу-

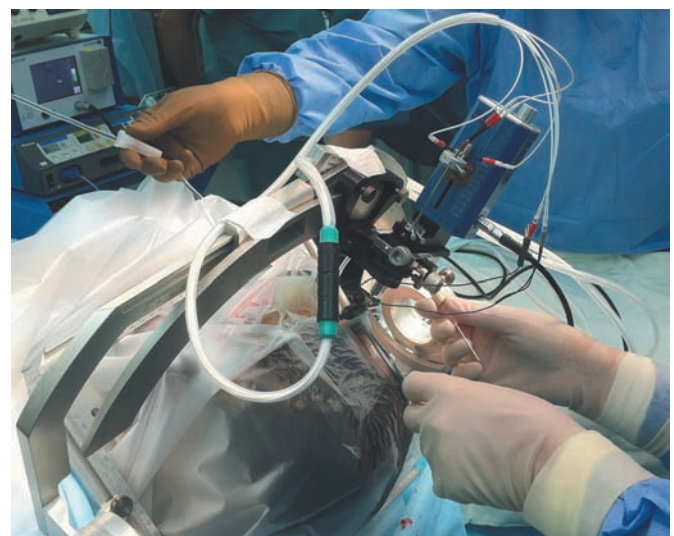


Рис. 3. Интраоперационная микроэлектродная регистрация нейрональной активности базальных ядер головного мозга.
Fig. 3. Intraoperative microelectrode registration of neuronal activity of basal nuclei.

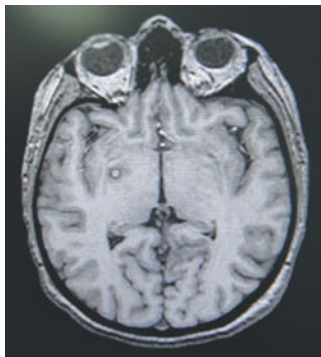


Рис. 4. Паллидотомия. МРТ-контроль, 1-е сутки.
Fig. 4. Pallidotomy. MRI-control, 1st postoperative day.

ре от 70 до 80 °С длительностью 60 с соответственно, с захватом максимально безопасной зоны разрушения ядра.

Тактика послеоперационной реабилитации соответствовала общепринятой в клинике методике с учетом индивидуальных особенностей каждого пациента. При контрольных МР-исследованиях положение очага деструкции во всех случаях было в пределах выбранной стереотаксической цели (рис. 4).

Селективная термодеструкция подкорковых ядер с использованием микроэлектродной навигации позволили существенно улучшить качество жизни у данной категории больных на 73% (шкала PDQ-39): после таламотомии было достигнуто полное исчезновение контралатерального тремора у большинства (90%) пациентов (у 26 из 29 человек), унилатеральная паллидотомия (26) позволила уменьшить тремор и ригидность контралатерально в среднем на 67% (шкала UPDRS), регресс дистоний и дискинезий на 56%, снижение флюктуаций «ON» и «OFF» периода на 76%. Доза приема леводопы в послеоперационном периоде уменьшилась в целом на 46%. Интраоперационных осложнений не зафиксировано. При нулевой летальности частота периоперационных осложнений составила 3,6% (2): 1) развитие временной дизартрии в раннем послеоперационном периоде у одного больного, с ее последующим регрессом за 6 нед наблюдения; 2) на 2-е сутки после таламотомии у 72-летней женщины с соматической патологией на высоте гипертензионного криза произошло формирование внутримозгового кровоизлияния на стороне операции с развитием глубокого гемипареза.

Оценивая 8-месячный катамнез, следует отметить общие когнитивные улучшения более чем у половины (51%) обследуемых, коррелировавших с возрастом: ментальная гибкость, быстрота осмысливания речи, визуально-пространственное ориентирование. Подобное усиление мотивированности жизни позволило 7 (13%) из 55 пациентов вернуться к трудовой деятельности.

Обсуждение

В последние годы значительные усилия прилагаются по укорочению длительности стереотаксических операций на базальных ядрах головного мозга. Это позволяет сделать, главным образом, разделение этапов нейровизуализации и

планирования с этапом рамочной навигации и непосредственно хирургии. Таким образом, для многих [14, 24] безрамочные подходы и отказ от интраоперационной записи микроэлектродной активности с клиническим тестированием — это попытка еще более уменьшить время операции. Однако нельзя забывать об основной задаче функциональной нейрохирургии — обеспечения максимально возможного лучшего клинического результата индивидуально для каждого пациента. В этой связи просто вычисление чисто анатомических координат по МРТ, даже основываясь на стереотаксических атласах, не обеспечивает должной уверенности в необходимом уровне безопасности большого, особенно в отношении деструктивной хирургии. Становится очевидным, что мы не можем рассчитывать на получение оптимальных результатов, ориентируясь только на анатомические цели [8].

Границы ядер даже с использованием высокопольных томографов не всегда удается точно определить, что в последующем порождает ошибки в планировании. По результатам последних работ [12,23], микроэлектродная запись нейрональной активности и интраоперационное клиническое тестирование существенно смещают координаты точек целей, что подтверждается данными послеоперационных МРТ-расчетов.

Доказано, что долгосрочное клиническое улучшение у пациентов с болезнью Паркинсона с послеоперационным снижением леводопэквивалентной дозы препаратов напрямую коррелирует с точкой корректной установки электрода для глубокой нейростимуляции или выбора максимально безопасной зоны деструкции [10,13].

J. Vitek и соавт. (1998) уверены, что микроэлектродное картирование является действенной технологией по увеличению точности зоны деструкции или для постановки электродов при глубокой стимуляции мозга. В настоящее время это единственный метод, позволяющий точно убедиться, что электрод находится в нужном ядре. Для адекватной оценки площади цели авторы рекомендуют использовать как минимум 3 траектории, 2 из которых определяют переднезаднее направление, а третья траектория оценивает медиолатеральное распространение по ядру. Такое трехмерное ориентирование невозможно при использовании только одного трека, и риск выхода из ядра и повреждения прилежащих структур мозга гораздо выше. На основе своих нейрофизиологических наблюдений авторы подчеркивают, что распространение зоны деструкции на наружный сегмент бледного шара (GPe) при паллидотомии дает худшие результаты по моторным симптомам паркинсонизма. Оптимальной зоной абляции является территория внутреннего сегмента (GPi) в заднекаудальном распространении в пределах ядра, что обеспечивает максимально длительный клинический эффект от процедуры в последующем.

Мы разделяем уверенность ряда авторов [23, 27] в том, что польза микроэлектродного анализа заключается в возможности картировать

индивидуальные особенности прохождения ядер с дифференцировкой их границ и зон (GPe, зрительный тракт, внутренняя капсула и т.п.). Таким образом, верифицируя медиолатеральное и дорсовентральное распространение сенсомоторного паллидума или вентропромежуточного таламуса, хирург получает интраоперационную возможность трехмерной нейрофизиологической реконструкции цели. Такое картирование дает условия для формирования индивидуальной формы очага деструкции с целью получения наилучшего клинического результата на максимально безопасном уровне.

Логично, что подходы к проведению самой деструкции также разнятся: некоторые хирурги создают небольшую зону абляции в задней порции GPi (65-80 °C на 30-60 с) [18], другие расширяют деструктивное поле по ходу микроэлектродного трека, используя мультисесии (80 °C по 60 с) [25], или увеличивая температуру с удлинением времени экспозиции (90 °C по 90 с) [20].

Продолжаются дебаты об увеличении числа осложнений, особенно внутричерепных кровоизлияний, при использовании мультитрековой пенетрации мозга для микроэлектродной регистрации [16,21].

В обзорном исследовании 85 статей из 40 центров [7] у почти 2000 пациентов с БП оценивали клиническую эффективность паллидотомии. Отдельно авторами проведена сравнительная оценка осложнений в группе с использованием микроэлектродной навигации (46,2% работ) и в группе с применением только макростимуляции. Встречаемость транзиторных неврологических расстройств оказалась больше в группе больных с использованием микроэлектродов (26% против 19%), однако частота развития постоянного дефицита статистически не отличалась в этих группах.

Что касается полученных осложнений в нашей группе, то еще в своей ранней работе D. Bell описывал дизартрию у $2/3$ своих больных и отмечал ее значительно частую встречаемость при таламотомии доминантного полушария [9]. У большинства пациентов дизартрия носила временный характер и полностью регрессировала через 3 нед, что наблюдали и мы в нашем исследовании.

Пациенты с болезнью Паркинсона на фоне кризового течения гипертонической болезни имеют больший риск внутримозговых кровоизлияний после стереотаксических деструкций [22]. В нашем исследовании только у одного пациента развилось внутричерепное кровоизлияние на 2-е сутки послеоперационного периода на высоте гипертонического криза у соматически отягощенной возрастной больной. Не вызывает сомнений, что организация рандомизированных контролируемых исследований для сравнения подходов с функциональным тестированием и без такового необходима для окончательного подтверждения нашей точки зрения.

Помимо всего, существует реальная экономическая целесообразность использования комплексного стереотаксического нейрофизиологического оборудования для увеличения точности

оперативного вмешательства и исключения риска необратимого повреждения функциональных зон при деструкции. Это приводит к снижению травматичности операции и сокращению времени пребывания пациента в стационаре. В нашей группе средняя длительность госпитализации составила 4,5 сут.

Заключение

Микроэлектродная регистрация нейрональной активности в настоящее время делает максимально безопасной и наиболее эффективной технологию деструктивной стереотаксической хирургии, тогда как только анатомическое ориентирование обеспечивает лишь визуализацию ядер и может быть более приемлемо для процедур нейростимуляции, где есть возможность изменять активные контакты электродов в пределах ядра в послеоперационном периоде.

Отбор пациентов для оперативного лечения в значительной степени определяет эффективность нейромодуляционных технологий при лечении пациентов в поздних стадиях болезни Паркинсона. Ожидаемыми результатами применения метода стереотаксической термодеструкции глубинных структур мозга являются: достаточный контроль двигательных нарушений, сохранение этих результатов на протяжении длительного времени, улучшение результатов реабилитации и качества жизни больных. Использование системы нейрофизиологической навигации в виде микроэлектродной регистрации нейрональной активности базальных ядер позволяет проводить стереотаксические деструктивные операции более безопасно на новом субмиллиметровом уровне точности, достигая максимального клинического эффекта при снижении риска развития осложнений индивидуально для каждого пациента.

СВЕДЕНИЯ ОБ АВТОРАХ:

Мелиди Евстафий Георгиевич — к.м.н., зав. отделением, врач-нейрохирург, e-mail: e_melidi@neuronsk.ru

Гавронина Оксана Анатольевна — врач-нейрохирург,

Рогов Дмитрий Юрьевич — врач-нейрохирург,
Хабарова Елена Александровна — врач-невролог

ЛИТЕРАТУРА

1. Гамалея А.А., Томский А.А., Бриль Е.В., Шабалов В.А. Электростимуляция глубоких структур головного мозга при экстрапирамидных заболеваниях. Принципы программирования // Нервные болезни, 2012, №4: 55-62.
2. Кандель Э.И. Функциональная и стереотаксическая нейрохирургия. М. 1981. 502с.
3. Кичерова О.А., Рейхерт Л.И. Болезнь Паркинсона и другие экстрапирамидные заболевания. Тюмень; 2011: 311 с.
4. Томский А.А. Хирургическое лечение паркинсонизма методом хронической электростимуляции области субталамического ядра. /Дисс.канд. мед. наук. М; 2004: 201 с.

5. *Тюрников В.М., Переседов В.В., Кадыков А.С.* и др. Результаты хирургического лечения паркинсонизма. // 5 международный симпозиум «Повреждения мозга». С-Петербург, РВМА. 1999: 391-392.
6. *Шабалов В.А.* Дифференцированные подходы к нейрохирургическому лечению больных с болезнью Паркинсона. /Автореф. дисс...д-ра мед. наук. М; 2003: 46с.
7. *Alkhani A., Lozano A.*, Pallidotomy for Parkinson disease: a review of contemporary literature //Journal of Neurosurgery, January 2001, Volume 94, Issue 1, P. 43-49.
8. *Bejjani B.P., Donnat D., Pidoux B., Yetaik J., Damir P., Amulf I et al.*(2000) Bilateral subthalamic stimulation for Parkinson's disease by using three-dimensional stereotactic magnetic resonance imaging and electrophysiological guidance // Journal of Neurosurgery Volume 92, P. 615-625.
9. *Bell D.S.* Speech functions of the thalamus inferred from the effects of thalamotomy. *Brain* 91:619 — 638, 1968.
10. *Benabid A.L., Koudsie A., Fraix V., Benazzouz A., Chabardes S., LeBas J.F. et al.*(2001). High-frequency stimulation of the subthalamic nucleus in advanced Parkinson's disease: an 8-year experience // Journal of Neurosurgery Volume 94 P.376-378.
11. *Dogali M., Fazzini E., Kolodny E., Eidelberg D., Sterio D., Devinsky O., Berić A.* Stereotactic ventral pallidotomy for Parkinson's disease // Neurology. 1995 Apr;45(4):753-61.
12. *Dormont D., Ricciardi K.G., Tande D., Parain K., Menuel C., Galanaud D. et al.*(2004) Is the subthalamic nucleus hypointense on T2-weighted images? A correlation study using MR imaging and stereotactic atlas data. // AJNR American Journal of Neuroradiology 25:1516-1523.
13. *Follett K.A., Weaver F.M., Stern M., Hur K., Harris C.L., Luo P. et al.* (2010) Pallidal versus subthalamic deep-brain stimulation for Parkinson's disease // The New England Journal of Medicine 362:2077-2091.
14. *Foltynie T., Zrinzo L., Martinez-Torres I., Tripoliti E., Petersen E., Holl E. et al.* MRI-guided STN DBS in Parkinson's disease without microelectrode recording: efficacy and safety// Journal of Neurology, Neurosurgery, and Psychiatry 2011, Volume 82:P.358-363.
15. *Fox M.W., Ahlskog J.E., Kelly P.J.* Stereotactic ventrolateralis thalamotomy for medically refractory tremor in post-levodopa era Parkinson's disease patients // Journal of Neurosurgery Volume 75:723730,1991.
16. *Gprgulho A., De Salles A.A., Frighetto L., Behnke E.* (2005) Incidence of hemorrhage associated with electrophysiological studies performed using macroelectrodes and microelectrodes in functional neurosurgery // Journal of Neurosurgery Volume 102: P.888-896.
17. *Guridi J., Lozano A.M.* A brief history of pallidotomy // Neurosurgery Volume 41: P.1169 — 1183, 1997.
18. *Iacono R.P., Shima F., Lonser R.R. et al:* The results, indications, and physiology of posteroventral pallidotomy for patients with Parkinson's disease // Neurosurgery Volume 36: P. 1118 — 1127, 1995.
19. *Kopyov O., Jacques D., Duma C., Buckwalter G., Kopyov A. et al.* Microelectrode-guided posteroventral medial radiofrequency pallidotomy for Parkinson's disease — // Journal of Neurosurgery, July 1997, Volume 87, Issue 1, P. 52-59
20. *Lozano A., Hutchison W., Kiss Z.* Methods for microelectrode-guided posteroventral pallidotomy. // Journal of Neurosurgery Volume 84:P. 194 — 202, 1996.
21. *Maldonado L., Roujeau T., Cif L., Gonzalez V., El-Fertit H., Vasques X. et al.*(2009) Magnetic resonance-based deep brain stimulation technique: a series of 478 consecutive implanted electrodes with no perioperative intracerebral hemorrhage // Neurosurgery Volume 65: P.196-201, discussion 201-192.
22. *Ojemann G.A., Ward A.A. Jr:* Abnormal movement disorders, in Youmans JR (ed): Neurological Surgery, ed 2. Philadelphia: WB Saunders, 1982, Vol 6, pp 3821 — 3857.
23. *Schlaier J.R., Habermeyer C., Janzen T., Fellner C., Hochreiter A., Proescholdt V. et al.* The influence of intraoperative microelectrode recordings and clinical testing on the location of final stimulation sites in deep brain stimulation for Parkinson's disease //Acta Neurochirurgica Volume 155:357-366, 2013
24. *Starr P.A., Martin A.J., Ostrem J.L., Talkc P., Levesque N., Larson P.S.* Subthalamic nucleus deep brain stimulator placement using high-field interventional magnetic resonance imaging and a skull-mounted aiming device: technique and application accuracy //Journal of Neurosurgery volume 112: P. 479-490, 2010.
25. *Sutton J.P., Couldwell W., Lew M.F. et al.* Ventroposterior medial pallidotomy in patients with advanced Parkinson's disease //Neurosurgery volume 36:P. 1112 — 1117, 1995.
26. *Tronnier V., Fogel W., Kronenburger M., Steinvorth S.* Pallidal stimulation: an alternative to pallidotomy?// Neurosurgical Focus Vol. 2 No. 3, P.E12., 1997.
27. *Vitek J., Bakay R., Hashimoto T., Kaneoke Y., Mewes K., Zhang Z. et al.* Microelectrode-guided pallidotomy: technical approach and its application in medically intractable Parkinson's disease// Journal of Neurosurgery, June 1998, Volume 88, Issue 6, P. 1027-1043